УДК 6.61.616.1/.9.616.1

Иванова Я.А., Федоров С.А.

Догоспитальный тромболизис в сочетании с тромбаспирацией его значение для пациентов с острым коронарным синдромом.

Свежие тромбы способны растворяться в фибринолитических препаратах, что способствует восстановлению проходимости в ИОА. Первое применение тромболитического препарата при ОИМ произошло более 50 лет назад (A.Fletcher,1958)[1].В 1961 г Г.В. Андреенко, Б.А.Кудряшов и создали отечественный фибринолизин, что оказалось не оценимым вкладом для развития ТЛТ при ОИМ. В 1976 году Е.И. Чазов и коллеги впервые в мире ввели фибринолизин в ИОА. Данный опыт позволил понять, что введение препарата, пациентам с ОИМ, уменьшает объем поражения миокарда, а также приводит к уменьшению осложнений и летальных исходов.При проведении ангиографии Rentrop K.P., De Wood M.A. 1979-1980 гг.[2] удалось выявить, что острая тромботическая окклюзия коронарной артерии является основной причиной инфаркта миокарда. По данным [Pantridge J.F et al.,1974;Ryan T.J.et al., 1983] госпитальная летальность была снижена на 25%,что говорит об эффективности тромболитической терапии. Практическое применение тромболитическая терапии при ОИМ получила после таких исследований, как GISSI-I и ISSIS-2.[3]. Препаратом для проведения ТЛТ являлась стрептокиназа, так тромболитическая терапия вошла в перечень стандартов лечения ОИМ. Введение тромболитического препарата в первые 60 минут от начала ОИМ является «золотым» стандартом. Раннее введение важный фактор, который непосредственно влияет на снижение летальных исходов.Как показывают такие работы, как (ASSENT-3 и ASSENT-3 PLUS)[4] снижение летальных исходов у пациентов с ОИМ происходит при двукратном раннем введении тромболитического препарата. При введение в первые два часа от начала ОИМ, тромболизис зарекомендовал себя, как лучший метод раннего восстановления кровотока в ИОА.Возможность применения ТЛТ на догоспитальном этапе в первые 60-90 от начала ОИМ, является преимуществом фармакологической реперфузии. Особенно актуально применение фармакологической реперфузии в сельской местности, где существует опасность задержки начала лечения [5]. Ведение препарата осуществляется бригадой скорой помощи или непосредственно врачом на базе лечебного учреждения [6].По данным MINAP [7], включившим в себя 34 722 пациента догоспитальный тромболизис важнейший фактор выживаемости. Стоит помнить, что устранение субстрата окклюзии не отменяет возникновение остаточного гемодинамически значимого стеноза. Так по данным Д.Г. Иоселиани 2004 г такой стеноз после ТЛТ наблюдается у 70% пациентов. Также установлено, что даже при восстановлении кровотока в ИОА у 8-24% пациентов гемодинамика значительно нарушена. Причиной данного явления вероятно является дистальная эмболизация. Современи первого сообщения об успешном

удалении тромба из коронарной артерии прошло более двадцати лет. С тех пор было разработано и апробировано более трех десятков различных устройств. Следует отметить, что в первых работах по оценке эффективности процедур по тромбоаспирации не было выявлено значительных преимуществ данной манипуляции по сравнению со стандартной эндоваскулярной реваскуляризацией миокарда без сочетанной тромбэкстракции. В ряде исследований даже указывалось на ухудшение кровотока в ИОА и функции левого желудочка после этих процедур. На наш взгляд, эти осложнения могли быть связаны с несовершенством самих устройств (первые катетеры имели маленький внутренний просвет, что не позволяло в полном объеме удалять тромботические массы из ИОА, а чрезмерно большой внешний размер катетера мог сам способствовать фрагментации и эмболизации кусочков тромба в дистальные отделы коронарного русла).

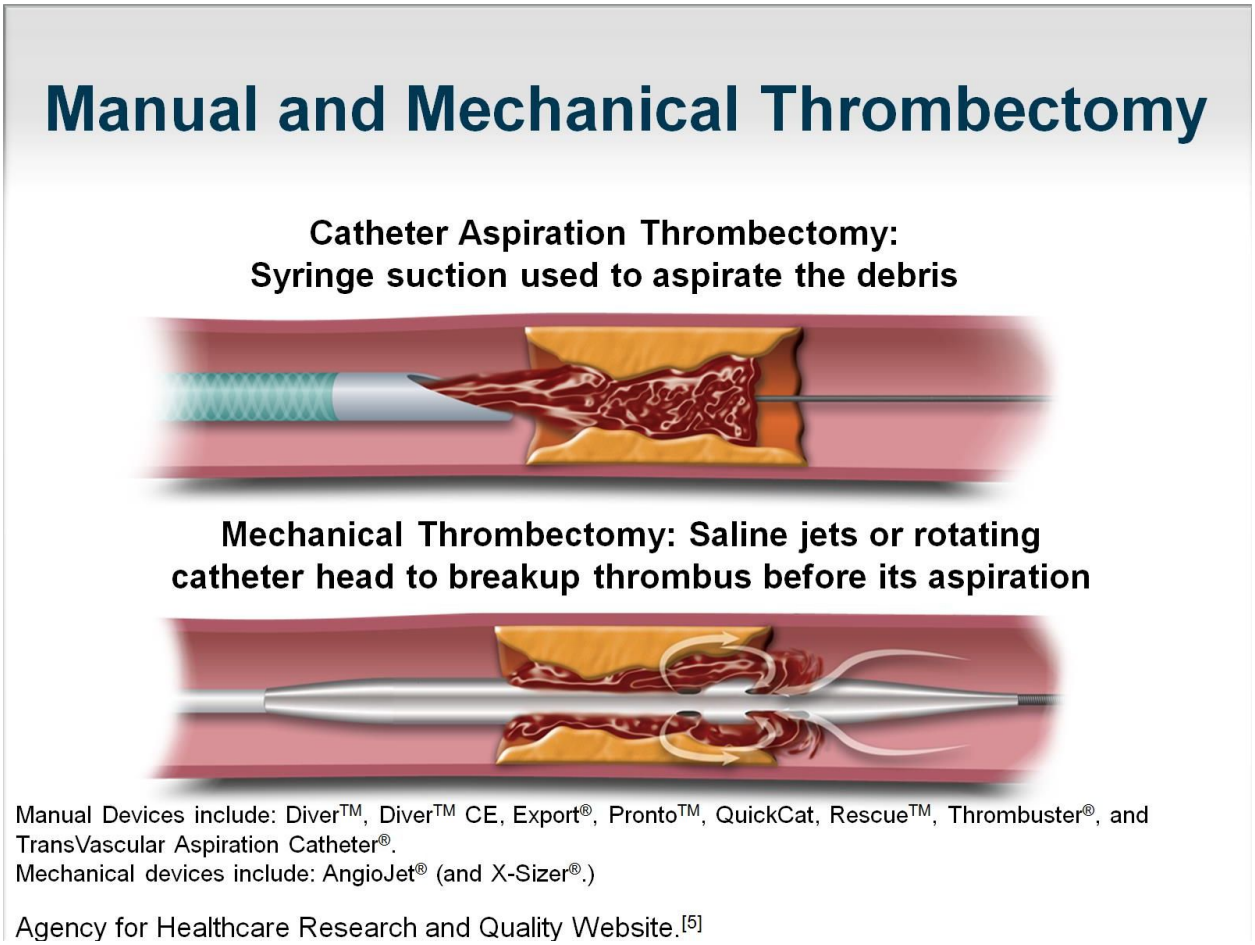

К одному из исследований подтверждающим эффективность данной процедуры относится исследование TAPAS. В исследование был включен 1071 пациент. Первичной конечной точкой было определение степени миокардиального свечения, степени снижения сегмента ST и оценка кровотока по шкале TIMI, вторичными – смерть или нефатальный инфаркт миокарда в течение года. Конечные точки оценивались через 30 дней и через 1 год и включали серьезные неблагоприятные сердечно-сосудистые события,

повторный инфаркт, повторную реваскуляризацию стентированного сосуда, а также тромбоз стента. Было установлено, что тромбаспирация ассоциируется с более быстрой реперфузией миокарда, а также с более низкими сердечно-сосудистой смертностью и частотой нефатального инфаркта миокарда в течение 1 года. Необходимо отметить, что частота повторной реваскуляризации ранее стентированного сосуда заметно не различалась в обеих группах; это позволяет говорить о том, что положительный клинический эффект катетерной ТЭ не связан с вмешательством, проводимым после нее. Таким образом можно сделать вывод что сочетание тромбаспирации и тромболтической терапии эффективный метод лечения у пациентов с острым коронарным синдромом.

1. JollyS TOTAL trial Atrialof Routine Aspiration Thrombectomy With Percutaneous Coronary Intervention (PCI) Versus PCIAlone in Patients With STSegment Elevation Myocardial Infarction (STEMI) Undergoing Primary PCI. [Electronic resource] /P.Colombo [et al.] // BMC Public Health. – 2014. – № 16.– Mode of access:http://www.clinicaltrials.gov/ct2/show/.Date of access:01.01. 2014.

2. Thrombus aspiration in elderly STEMI patients: A single center experience./S.Valente, C. Lazzeri, A. Mattesini . [et al.] //Intern. J. Cardiol. 2013, 168 (3), 3097–3099.

3Guideline for the management of STelevation myocardial infarction: a report of the American College of Cardiology Foundation/American Heart Association Task Force on Practice Guidelines./P. O'Gara P, F. Kushner, D. Ascheim. [et al.] //2013 J. Am. Coll. Cardiol. 2013, 61 (4), e78–e140.

4. Randomized study to assess the effect of thrombus aspiration on flow area in patients with ST elevation myocardial infarction: an optical frequency domain imaging study–TROFI trial./ Y. Onuma, L. Thuesen, R. Geuns. [et al.] //Eur. Heart J. 2013, 34 (14), 1050–1060.

5 Determinants of angiographic thrombus burden in patients with ST-segment elevation myocardial infarction./ H. Tanboga, S. Topcu, E. Aksakal. [et al.]//ClinApplThrombHemost. 2014 Oct;20.

6. Guideline for the Management of ST-Elevation Myocardial Infarction A Report of the American College of Cardiology Foundation/American Heart Association Task Force on Practice Guidelines./P. O'Gara, F. Kushner, D. Ascheim. [et al.]// 2013 ACCF/AHA J Am CollCardiol. 2013;61.

7. Compulsive Thrombus Management in STEMI Interventions./ S. Mehta, J. Kostela, E. Oliveros, A. Flores. [et al.]//Intervent. Cardiol.Clin. 2012, 1 (4), 485–505.