Короткова А. С., Гладких П. Г.

ФГБОУ ВО «Тульский государственный университет»

Медицинский институт

Кафедра «Санитарно-гигиенических и профилактических дисциплин»

Воздействие тетрахлоруглерода на морфологическую картину паренхимы почек крыс

Тульский государственный университет, г. Тула, Россия

Введение. Ранее было известно, что отравляющее действие тетрахлоруглерода на организм приводит к поражению печени у живых организмов. В основе поражающего действия лежит воздействие свободных радикалов, приводящее к центролобулярному некрозу и жировому гепатозу и повреждению многих других органов, в том числе почек. Кроме того, воздействие тетрахлоруглерода нередко может сопровождаться приступами выраженной агрессии у лабораторных животных.[1]

Цель исследования. Целью настоящего исследования было провести более подробный анализ морфологических изменений в почках у лабораторных животных, подверженных воздействию тетрахлоруглерода.

Материалы и методы. Для достижения поставленной цели были взяты 2 группы лабораторных животных - беспородные половозрелые крысы обоего пола. Для проведения эксперимента применялся 1% раствор тетрахлоруглерода в воде.

Первая группа животных (n=30) являлась контрольной и содержалась в стандартных условиях вивария.

Второй подопытной группе животных (n=30) подкожно вводился раствор тетрахлоруглерода в дозировке 0,01 мл на 150 г веса животного.

На 7 день эксперимента животных усыпляли ингаляционным наркозом эфира, после чего производился забор гистологического материала почек для проведения исследований.

Материал фиксировали 20% растворе формальдегида с последующим приготовлением гистологических срезов, которые окрашивали гематоксилином и эозином по стандартной методике. Морфологическая оценка полученного гистологического материала выполнялась на микроскопе NikonEslipCE-400.

Результаты исследования

В почках крыс, подвергшихся воздействию тетрахлоруглерода, в отличие от крыс контрольной группы, были обнаружены различные дистрофические изменения канальциевого эпителия. Преимущественно отмечалась белковая дистрофия, полнокровие клубочков, расширение сосудистых петель и просвета капсулы Шумлянского-Боумена.

Морфологическая картина почек крыс обеих групп представлена на рис. 1-2

Рисунок 1. Почка у животных экспериментальной группы, х230

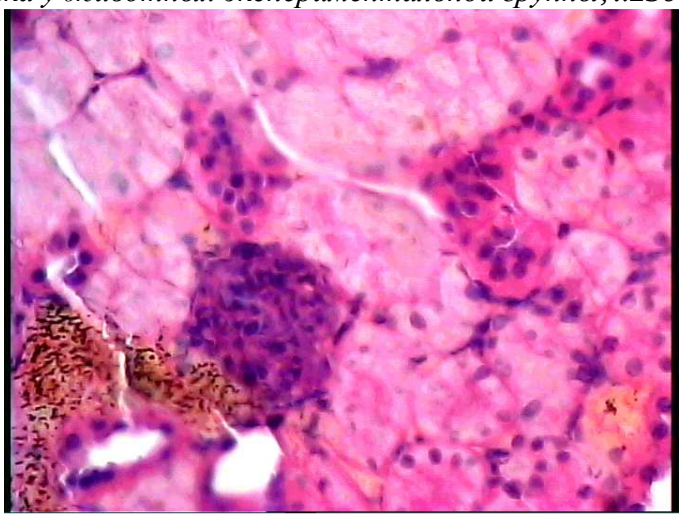

Рисунок 2. Почка у животных контрольной группы, х230

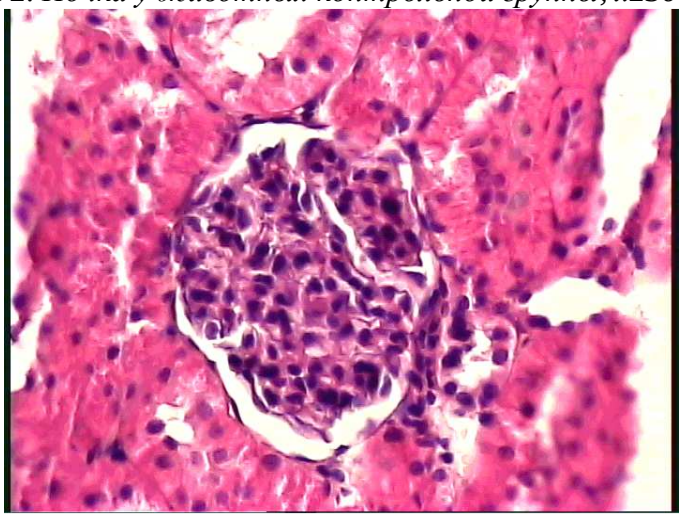

Выводы

Результаты проведенного исследования показали, что токсическое поражение паренхимы почечной ткани столь же существенно, как и поражение печени, характерное для отравления данным веществом. Ранее это не было подробно описано в проводимых исследованиях токсического действия тетрахлоруглерода. В дальнейшем нами планируется изучение данного явления при помощи широкого спектра методов биоинформационного анализа, а также сравнение результатов морфологического и лабораторного исследования крови.

Список литературы

1. Вредные вещества в промышленности. Справочник для химиков, инженеров и врачей. Изд. 7-е, пер. и доп. В трех томах. Том I. Органические вещества. Под ред. засл. деят. науки проф. Н. В. Лазарева и докт. мед. наук Э. Н. Левиной. Л., «Химия», 1976.-592 с.