[1] [2] [3]
Мадай Д.Ю ., Головко К.П ., Григорьянц А.П .,
(НовГУ им. Ярослава Мудрого, ВмедА им. С.М. Кирова, СПб ГМУ им. И.П. Павлова)

Профессор Дмитрий Юрьевич Мадай тел. 8.921.997.22.55

ИННОВАЦИОННЫЕ ПОДХОДЫ К ЛЕЧЕНИЮ ТЯЖЕЛОЙ СОЧЕТАННОЙ ТРАВМЫ ЧЕЛЮСТНО-ЛИЦЕВОЙ ОБЛАСТИ

Тяжелые травмы являются одной из основных причин смертности населения в трудоспособном возрасте. Высокая летальность (до 50%), инвалидизация (до 74%) у пострадавших с политравмой возникающая преимущественно среди лиц трудоспособного возраста, красноречиво свидетельствуют в пользу актуальности данной проблемы.

Стремительный рост травматизма в последние десятилетия, изменение его структуры за счет возрастания удельного веса тяжелых сочетанных и множественных травм;

Внедрение современных методов диагностики и совершенствование системы оказания медицинской помощи у пострадавших с травмами;

Отсутствие единых критериев лечения при травме смежных областей головы;

Участие в лечении пострадавших с множественной травмой головы специалистов различного профиля (нейрохирурга, офтальмолога, отоларинголога, челюстно-лицевого хирурга, анестезиолога-реаниматолога) - требует единого комплексного подхода к идентификации различных по характеру и тяжести травм и построению на этой базе рациональной хирургической тактики.

Определяющей методологией в выборе лечебной тактики стала разработанная на кафедре военно-полевой хирургии лечебно-тактическая концепция травматической болезни и комплексное понятие – тяжесть травмы. Тяжесть травмы, включает морфологический компонент – тяжесть повреждения и функциональный – тяжесть состояния.

Вопросам реконструктивно - восстановительных вмешательств при посттравматических дефектах ЧЛО, в настоящее время уделяется много внимания. Работы, посвященные оказанию помощи пострадавшим, с сочетанной травмой ЧЛО в состоянии декомпенсации и субкомпенсации, на сегодняшний день практически не встречаются. Эти вопросы будут рассмотрены в нашей статье.

МАТЕРИАЛ И МЕТОДЫ ИССЛЕДОВАНИЯ

С целью улучшения результатов лечения пострадавших с тяжелой сочетанной травмой челюстно-лицевой области были изучены результаты лечения 3691 пострадавшего с травмой головы, находившихся на лечении в клинике военно-полевой хирургии с 1988 г. по 2008 г. из них:

15,0% (563 чел.) имели повреждения тканей и органов ЧЛО

Первая группа, условно названная «массивом ретроспективного анализа» включал 298 пострадавших с сочетанной травмой ЧЛО, находившихся на лечении в клинике с 1988 г. по 1999 г.

Показания, сроки и характер выполнения оперативных вмешательств в этой группе определялись на основании традиционных клинических данных.

Вторая группа «массив проспективных наблюдений» включил 265 пострадавших с сочетанной травмой ЧЛО, находившихся на лечении в клинике с 2000 г. по 2008 г.

В этой группе проводилось изучение возможностей использования запрограммированной многоэтапной хирургической тактики разработанной на основании концепции травматической болезни, методик объективной балльной оценки тяжести травмы и внедрения малоинвазивных технологий.

У всех пострадавших проводилась регистрация тяжести состояния и повреждения с помощью методик ВПХ-СП и ВПХ-П. Состояние, определяемое по шкале ВПХ-СП, до 20 баллов оценивалось как средней степени, от 21 до 31 баллов - тяжелое, 32 и более баллов – как крайне тяжелое. Повреждения, оцениваемые по шкале ВПХ-П, расценивались как средней степени до 1 балла, тяжелые при значении от 1 до 12 баллов, крайне тяжелые при значении больше 12 баллов.

РЕЗУЛЬТАТЫ ПРИМЕНЕНИЯ МНОГОЭТАПНОЙ ХИРУРГИЧЕСКОЙ ТАКТИКИ У ПОСТРАДАВШИХ С ТЯЖЕЛОЙ СОЧЕТАННОЙ ТРАВМОЙ ЧЕЛЮСТНО-ЛИЦЕВОЙ ОБЛАСТИ

Успех лечения пострадавших с тяжелой сочетанной травмой и с множественной травмой челюстно-лицевой области неразрывно связан с разработанной и применяемой на кафедре военно-полевой хирургии лечебно-тактической концепцией травматической болезни.

Под *травматической болезнью* мы понимаем – методологию трактовки закономерностей развития патологических и защитно-приспособительных процессов, произошедших в организме после травмы и построения на этой основе рациональной лечебной стратегии и тактики.

С целью эффективного взаимодействия специалистов различного хирургического профиля клинический диагноз у пострадавших клинический диагноз включал три части. Первая - морфологическая характеристика травмы, описывающая её тяжесть, характер и локализацию. Вторая – характеристика жизнеугрожающих последствий травмы. Третья – клиническая характеристика тяжести состояния пострадавшего: травматический шок, острая дыхательная недостаточность, травматическая кома.

Основные классификационные признаки травмы челюстно-лицевой области отражены в таблице 1.

Таблица 1.

Классификация механической травмы челюстно-лицевой области

Этиология	Отношение к	По характеру	По характеру	Жизнеугрожающие

травмы	полостям (рта, носа и околоносовых пазух)	повреждения мягких тканей, костей и суставов	повреждения органов	последствия травмы
Неогнестрельная механическая травма: -закрытая -открытая Неогнестрельные ранения: - колотые -колото-резаные -рубленые	Проникающие Непроникающие	I. С повреждением мягких тканей - ограниченное - обширное II. С переломами костей лицевого скелета: А. костей носа Б. скуловой кости и дуги - с повреждением стенок верхнечелюстной пазухи - без повреждения В. верхней челюсти - верхний тип - средний тип - нижний тип Г. нижней челюсти - альвеолярной части - подбородочного отдела - бокового отдела тела - угла - ветви (мыщелкового и венечного отростка) Д. зубов верхней и нижней челюсти	А. С повреждением языка Б. С повреждением слюнных желез В. С повреждением кровеносных сосудов Г. С повреждением нервных стволов	Асфиксия Продолжающееся кровотечение

Пример диагноза: *Множественная травма головы. УГМ стреднй степени тяжести с переломом костей свода черепа. Субарахноидальное кровоизлияние. Тяжелая челюстно-лицевая травма. Открытый многооскольчатый перелом нижней челюсти с образованием дефекта в области альвеолярной части, экстракцией 21-23 зубов и обширным повреждением мягких тканей нижней зоны лица. Продолжающееся наружное кровотечение. Аспирация крови в трахеобронхиальное дерево. Травматический шок I степени. ОДН I степени (рис.1,2)*

Рис.1. Пострадавший с сочетанной травмой головы	Рис.2. Рентгенограмма пострадавшего

I Этап устранения жизнеугрожающих последствий травмы и фиксации поврежденных структур

Данный этап хирургической тактики соответствует I периоду травматической болезни (ТБ) – (острого нарушения жизненно важных функций) и длится от момента получения травмы до 12 часов. Причиной тяжелого и крайне тяжелого состояния пострадавших явились жизнеугрожающие последствия травмы. При тяжелой травме челюстно-лицевой области наиболее опасными последствиями являются асфиксия и продолжающееся кровотечении. В этот период помощь пострадавшему оказывается на догоспитальном этапе бригадой скорой помощи и в многопрофильной операционной стационара.

Задачи, которые должен решить челюстно-лицевой хирург это:

- устранение асфиксии;
- остановка кровотечения;
- фиксация переломов (назубными шинами) либо малоинвазивный остеосинтез (методики Макиенко, Федершпилля, Збаржа, Рудько, Бобылева),
- выполнение элементов первичной пластики мягких тканей

- создание условий для проведения интенсивной терапии (подготовка к реабилитации пострадавшего).

Асфиксия – самое опасное жизнеугрожающее последствие повреждений ЧЛО, требующее неотложного хирургического вмешательства. Успех лечебных мероприятий во многом определяется знанием патогенеза, основные звенья которого приведены в таблице 2.

Наиболее часто наблюдается дислокационная асфиксия. Она возникает обычно при переломах тела и угла нижней челюсти, особенно при двусторонних переломах, а также при отрыве подбородочной части нижней челюсти. В этих случаях под влиянием тяги мышц передней группы и нарушения целостности нижней челюсти, язык и нижняя челюсть смещаются кзади, корень языка надавливает на надгортанник, который закрывает вход в гортань.

На догоспитальных этапах медицинской эвакуации трудно определить форму асфиксии, поэтому наиболее эффективным методом борьбы с асфиксией является неотложная *коникотомия (атипичная трахеостомия)*. Устранение асфиксии предусматривает освобождение дыхательных путей от инородных тел, обеспечение проходимости дыхательных путей и устранение западения языка. В случае оказания помощи сотрудниками скорой помощи это интубация пострадавшего и проведение ему ИВЛ.

Таблица 2.

Классификация асфиксий у раненых в челюстно-лицевую область (*по Г.М.Иващенко, 1953*)

Форма асфиксии	Частота	Патогенез	Меры помощи
Дислокационная	40,0	Смещение (западение) языка, смещение отломков нижней челюсти	Фиксация отломков челюстей, фиксация языка в правильном положении, ИВЛ
Обтурационная	29,0	Закрытие верхнего отдела дыхательной трубки инородным телом, кровяным сгустком и т.п.	Удаление инородного тела, сгустка крови, а при неэффективности - трахеостомия
Стенотическая	23,0	Сдавление трахеи (отек, гематома)	Трахеостомия
Клапанная	5,0	Закрытие входа в гортань лоскутом мягких тканей	Поднятие и подшивание свисающего лоскута или его отсечение
Аспирационная	3,0	Аспирация крови и рвотных масс	Санационная бронхоскопия

У пострадавших с тяжелой черепно-мозговой травмой сопровождающейся нарушением сознания аспирация крови в трахео-бронхеальное дерево возникает на порядок чаще и встречается практически у каждого второго пострадавшего.

При госпитализации пострадавших в многопрофильный стационар по лечению политравмы устранение асфиксии осуществляется в зависимости от её

вида и тяжести состояния пострадавшего. Сочетание тяжелой черепно-мозговой травмы и травмы лицевого скелета является показанием для выполнения ранней трахеостомии и проведению ИВЛ(рис. 3). При аспирации крови в трахеобронхеальное дерево методом выбора является лечебная санационная бронхоскопия.

Неменее опасным последствием травмы является ***продолжающееся кровотечение***, источником, которого являются повреждения мягких тканей, органов и костных структур ЧЛО. Остановка наружного кровотечения осуществляется перевязкой сосудов в ране, либо перевязкой ветвей наружной сонной артерии. В случае неэффективности либо невозможности выполнения этих мероприятий, а также при кровотечении из глубоких ран лица, особенно дна полости рта, выполняется перевязка наружной сонной артерии выше отхождения

Рис.3.Внешний вид больного после трахеостомии

верхней щитовидной артерии. При обширных и множественных ранениях лица не всегда возможно определить, с какой стороны необходимо выполнить перевязку наружной сонной артерии, - в такой ситуации допустима перевязка обеих наружных сонных артерий. В сложных случаях допускается выполнение трахеотомии с последующей тугой тампонадой полости рта и глотки.

При тяжелых повреждениях лицевого скелета часто кровотечение продолжается из мест переломов. В данном случае срочная репозиция и фиксация отломков в правильном анатомическом положении является одним из элементов способствующих остановке наружного кровотечения.

К тяжёлым повреждениям ЧЛО средней зоны лица относятся переломы верхней челюсти по верхнему (черепно-лицевые разъединения) и по среднему типу. При таких переломах основной задачей хирурга является фиксация лицевого скелета к мозговому минимально инвазивным способом. Репозиция и фиксация отломков осуществляется внеочаговыми методами. Хорошо зарекомендовали себя при данных повреждениях аппарат для внеротовой репозиции и фиксации отломков верхней челюсти Я.М. Збаржа (Рис. 3), остеосинтез по методу Макиенко при помощи перекрещивающихся спиц Киршнера.

Тяжелые повреждения нижней зоны лица обычно приводят к множественным

переломам нижней челюсти в таких случаях иммобилизация назубными шинами часто является недостаточной необходимо выполнить внеочаговый остеосинтез с помощью аппаратов типа В.Ф. Рудько и Я.М. Збаржа (Рис. 4).

Переломы костей основания черепа являются источником интенсивного носового и внутриротового кровотечения эффективным методом остановки кровотечения является переднепетлевая и задняя тампонада носа.

Рис. 4. Внешний вид пострадавшего после репозиции и фиксации отломков аппаратом Я.М. Збаржа

Повреждения мягких покровных тканей ЧЛО требуют раннего восстановления. Наиболее сложными из них являются:

- обширные повреждения мягких тканей ЧЛО с истинным дефектом, проникающими в полость рта, носа или околоносовые пазухи;
- обширные сквозные ранения век, носа, ушных раковин и губ с их дефектом;
- отрывы частей и органов лица (носа, губ, ушных раковин и подбородка);

При данных повреждениях с целью раннего восстановления покровных тканей, необходимо применение элементов местной пластики. Наиболее простым и эффективным на наш взгляд является метод перемещенных треугольных лоскутов. Обязательному укрытию подлежат выстоящие в рану поврежденные и неповрежденные кости. Обязательным мероприятием является инфильтрация краев раны раствором антибиотиков и дренирование. Данные лечебные мероприятия являются первым этапом запрограммированной многоэтапной хирургической тактики.

II Этап интенсивной терапии, профилактики и лечения

инфекционных осложнений

Данный этап хирургической тактики соответствует II (относительной стабилизации жизненно важных функций 12-48 часов после травмы) и III периоду ТБ - максимальной вероятности развития осложнений (3-9 сутки).

Повреждения ЧЛО вносят существенный вклад в нарушения гомеостаза. Травма данной области вызывает: расстройства функции внешнего дыхания, длительно поддерживая гипоксию; выступая в качестве очага ферментативной агрессии, является источником развития гнойно-инфекционных осложнений; нарушение питания замедляет процессы восстановления функций организма.

Задачами II этапа многоэтапной хирургической тактики являются:

-стабилизация состояния пострадавшего, выведение пострадавшего на уровень субкомпенсации;

- исчерпывающая диагностика повреждений лицевого скелета путем выполнения компьютерной томографии в режиме DDD;

- этапное восстановление поврежденных костных структур средней зоны лица после исчерпывающей диагностики;

- санация потенциальных источников инфекционных осложнений и отграничение (герметизация посттравматических сообщений с повреждением твердой мозговой оболочки) головного мозга от органов и тканей челюстно-лицевой области и глазницы;

- подготовка пострадавшего к руконструктивным операциям и окончательному варианту остеосинтеза.

Основные направления интенсивной терапии:

- инфузионно-трансфузионная терапия (переливание эритроконцентрата, свежезамороженной плазмы, плазмозамещающих растворов);
- продленная ИВЛ (аппаратом Servo Ventilator 300);
- антибактериальная терапия по деэскалационному типу;

Критериями стабилизации состояния являются: АД систолическое 100 мм. рт. ст., ЧСС 96 ударов в минуту, гематокрит 32 %, гемоглобин 100 г/л, эритроциты 3,0 х 10^{12} л. Тяжесть состояния «ВПХ – СС» 65 баллов (тяжелое).

Стандартом при тяжелых повреждениях ЧЛО становится комптьютерная томография в режиме DDD. Данный метод исследования позволяет осуществить не только исчерпывающую диагностику повреждений лицевого скелета, но и грамотно сконцентрировать усилия по их восстановлению. Наиболее важным этот метод является при кранио-фациоальной травме, повреждениях верхней, средней зоны лица и мыщелкового отростка.

Этапное восстановление поврежденных костных структур средней и верхней зоны лица после исчерпывающей диагностики

Фиксация переломов нижней челюсти даже при множественном характере переломов обычно не представляет больших проблем и выполняется при поступлении пострадавшего. Структуры средней и верхней зоны лица тесно связаны с ЛОР – органами, органов зрения, передней черепной ямкой, поэтому лечебная тактика требует предварительного адектвтного обследования и консультации соответствующих специалистов.

Тяжесть состояния пострадавшего, невозможность выполнения КТ при поступлении, отсутствие на сегодняшний день современных аппаратов для внеочагового (динамического, управляемого остеосинтеза) повреждений верхней челюсти существенно ограничивает возможности по хирургическому лечению переломов верхней челюсти по верхнему и среднему типу. Челюстно-лицевые хирурги вынуждены выполнять фиксацию средней зоны лицевого скелета к костям свода черепа как основной и окончательный вариант лечения. Недостатками данных методов являются вторичное смещение отломков с ятрогенными повреждениями органа зрения, изменениями формы средней зоны лица (особенно при вдавленном характере переломов), неадекватными функциональными и косметическими результатами. В клинике военно-полевой хирургии данную проблему решили за счет использования компрессионно-дистракционных стержневых аппаратов оригинальной конструкции, которые устанавливаются в соответствии с расположения контрфорсов Рис 5, 6, 7, 8.

Рис. 5. Внешний вид пострадавшего И. перед операцией

Рис.6 Внешний вид пострадавшего И. после операции

Рис. 7 Этап стабилизации отломков верхней

Рис.8. Внешний вид пострадавшего после

челюсти в режиме фиксации	выполнения остеосинтеза внеочаговыми аппаратами

Пострадавшему выполняется компьютерная томография лицевого скелета с последующей реконструкцией в режиме DDD. Уточняется характер повреждений лицевого скелета. В неповрежденные костные структуры, (чаще тело скуловой кости, лобная кость) которые служат «опорной площадкой» для остеосинтеза, в них вводятся титановые стержни. Сквозь поврежденные кости лицевого скелета, «флотирующий фрагмент» (части верхней челюсти, костей носа) проводятся спицы Киршнера с упорными площадками, острый край спицы моделируется в области твердого неба в виде крючка. Осуществляется репозиция лицевого скелета путем тракции за свободный край спицы, затем осуществляется фиксация титановых стержней и спиц Киршнера на металлических дугах. Данная методика обеспечивает жесткую управляемую фиксацию отломков средней зоны лицевого скелета, предотвращает вторичное смещение отломков и препятствует вторичному повреждению органа зрения. Завершающим этапом оперативного вмешательства является санация околоносовых пазух с ЭВХ поддержкой.

Санация потенциальных источников инфекционных осложнений.

Линия перелома основания черепа часто проходит через околоносовые пазухи, верхнюю и медиальную стенки глазницы при одновременном нарушении целостности твердой мозговой оболочки образуется сообщение между головным мозгом и данными полостными образованиями. ИВЛ и длительное горизонтальное положение пострадавших запускают сложный патогенетический механизм см. рис. 9. Способствуют попаданию содержимого в полость черепа, приводя в конечном итоге к гнойному менингиту.

Наиболее частой локализацией инфекционных осложнений у пострадавших с сочетанной лицевой травмой являются посттравматические инфекционные осложнения поврежденных околоносовых пазух (ОНП).

Наряду с травмой стенок пазух, нередко повреждаются и их выводные протоки, что приводит к заполнению пазух кровью. В дальнейшем при нарушении эвакуации содержимого пазух создаются условия для перехода гемосинуса в пиосинус. Нарушение эвакуации содержимого поврежденных пазух связано не только с дисфункцией выводных протоков пазух и соустий, но и длительным горизонтальным положением пострадавших, часто находящихся в тяжелом состоянии на искусственной вентиляции легких (ИВЛ), угнетением функции мерцательного эпителия. Все это приводит к развитию грозных инфекционных осложнений у пострадавших. На сегодняшний день при кранио-фациальных повреждениях инфекционные осложнения со стороны поврежденных ОНП являются основным источником генерализованных инфекционных осложнений. Схема патогенеза представлена на рис 9.

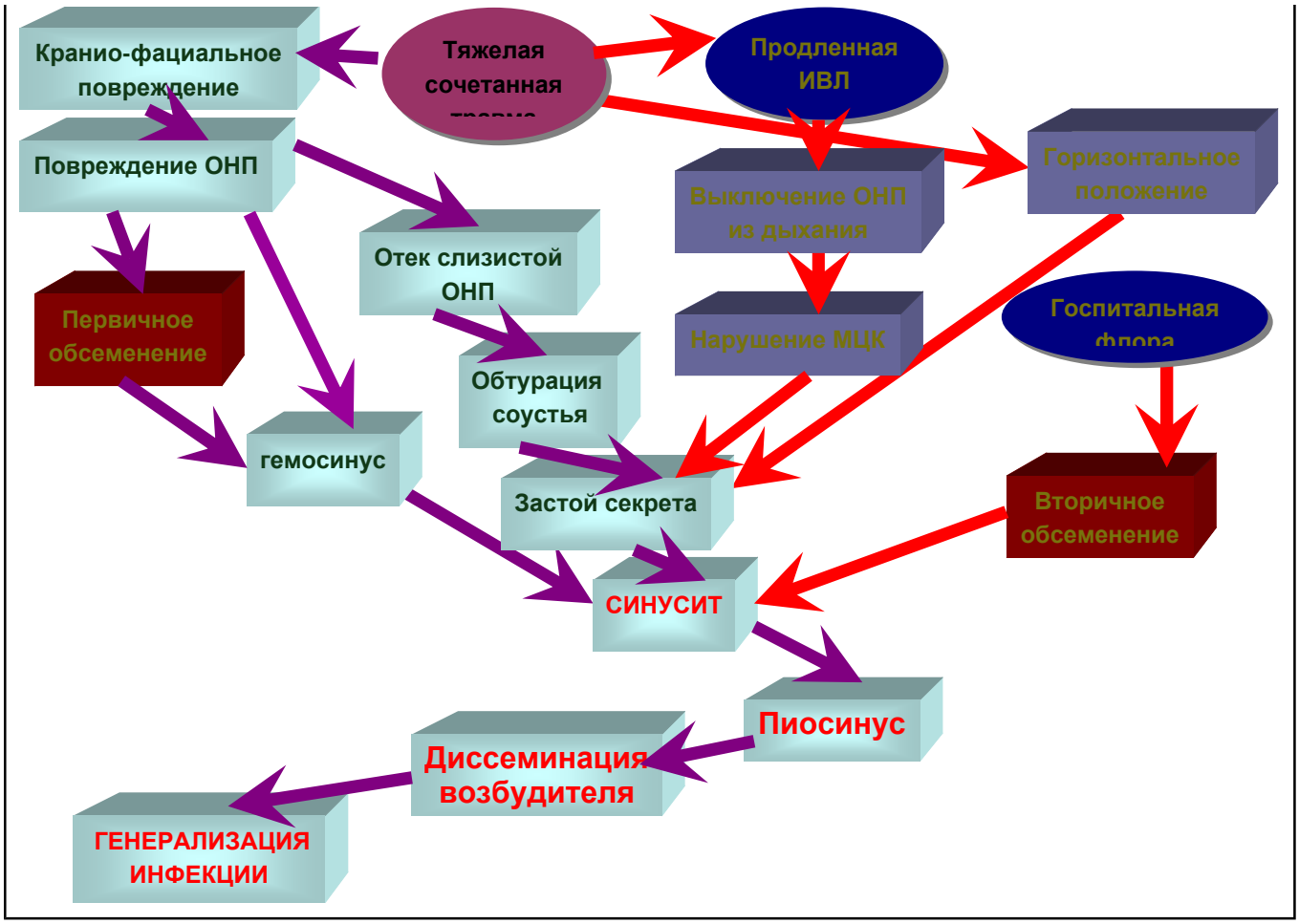

Рис.9 Схема патогенеза развития посттравматического синусита

У пострадавших с политравмой, на наш взгляд наиболее значимый вклад в характер патологического процесса ППН будут оказывать следующие факторы:

- длительное (более 7 суток) нахождение пострадавшего на лечебной ИВЛ, которая исключает отделение образующегося в норме секрета слизистой, выстилающей пазухи;

- горизонтальное положение тела пострадавшего. Возникает систематический застой секрета в носо - и ротоглотке, что приводит к колонизации носо - и ротоглотки нозокомиальными бактериями, проникновении контаминированного секрета сквозь естественные соустья или поврежденные стенки в пазухи;

- длительное нахождение в полости носа и рта желудочного зонда и инкубационной трубки (особенно на стороне повреждения). Механическое давление на слизистую приводит к развитию асептических воспалительных процессов, отеку слизистой и стенозу естественных соустий ППН. На поверхности трубок образуются биопленки усиливающие аккумуляцию бактерий и обладающие особой устойчивостью;

- развиваете ДВС-синдрома, приводит к нарушению равновесия между системами коагуляции и фибринолиза, активаторами и ингибиторами этих систем. Отложение фибрина в микроциркуляторном русле вызывает формирование

микроциркуляторного блока, который снижает защитные механизмы слизистой
оболочки придаточных пазух. В геморрагическую стадию ДВС - синдрома наблюдается повышенная кровоточивость из разрывов слизистой оболочки, которая на фоне стеноза соустий приводит к переполнению пазух кровью, выполняющей роль питательной среды для развития пиоцеле;

- совпадение в бактериальной флоры содержимого пазух и ТБД, позволяет сделать предположение о едином источнике инфицирования различных отделов верхних дыхательных путей;

- на фоне развития иммунодефицитных состояний у пострадавших с политравмой, при блоке соустий, повышенное давление гноя в пазухе и деструкция слизистой приводит к лимфогематогенной диссеминации возбудителей синусита и генерализации инфекции.

На данный момент среди специалистов в лечении кранио-фациальных повреждений нет единого мнения по срокам и объему хирургического пособия у пострадавших с повреждениями ППН. Общепринятая на сегодняшний день хирургическая тактика основана на сроках формирования кровяного свертка в ВЧП, что соответствует 6 - 7 суткам, и совпадает со временем максимального риска развития инфекционных осложнений, следовательно, не решает поставленной перед хирургом задачи – своевременного устранения возможных очагов инфекционных осложнений. Санация клиновидного, лобного синусов и ячеек решетчатой кости осуществляется только, в случае развития поли и пансинусита.

В проводимом исследовании лечебные мероприятия определялись тяжестью состояния и тяжестью повреждения у пострадавшего, которые оценивались непосредственно при его поступлении в первые сутки посте травмы. В течение 1-3 суток уточнялся характер ЧМТ, путем выполнения СКТ.

Применительно ко всем пострадавшим реализовались общие противоэпидемические мероприятия, направленные на борьбу с госпитальными инфекциями:

- строгое выполнение мероприятий по инфекционному контролю, обучение персонала и соблюдение правил дезинфекции рук с использованием спиртосодержащих антисептиков для уменьшения риска перекрестного инфицирования.

- придание приподнятого положения (30-40°) головному концу кровати особенно при проведении энтерального питания.

- предпочтение проведению энтеральных зондов через грушевидный синус ротовой полости, либо наложение гастростомы;

- постоянная аспирация секрета из носо - и ротоглотки и туалет ротоглотки с дезинфицирующими растворами.

С целью профилактики и лечения инфекционных осложнений в отношении пострадавших с кранио-фациальными повреждениями были разработаны

следующие лечебно-тактические принципы:

- риск развития инфекционных осложнений и степень воздействия очага инфекционно-воспалительной деструкции на тяжесть течения травматической болезни находятся в прямой зависимости от тяжести полученной травмы;
- продленная ИВЛ у пострадавших с ТСТ сама по себе способствует нарушению аэрации околоносовых пазух и может приводить к респираторным синуситам, даже при отсутствии травмы анатомических структур в данной зоне, особенно высокий риск подобных осложнений имеется у пострадавших с фоновой хронической патологией носа и околоносовых пазух;
- к гемосинусу у пострадавших с ТСТ следует относиться как к потенциальному источнику инфекционных осложнений;
- при образовании посттравматического сообщения головного мозга с лобными синусами (через поврежденную заднюю стенку) и полостью глазницы (через поврежденную верхнюю стенку) превышающих 3мм и более, сопровождающееся поступлением из дефектов мозгового детрита либо ликвора, одновременно с санацией выполнятся их отграничение при помощи губок типа Лиостип (содержащих коллаген);
- поскольку патологический процесс слизистой околоносовых пазух развивается на 3 сутки, хирургическая тактика, направленная на санацию очага, должна приближаться к данным срокам;
- реконструктивные вмешательства, направленные на восстановление поврежденных анатомических структур средней зоны лица должны выполняться после адекватной предварительной санации гемосинуса.

III Реконструктивно-восстановительный этап

После стабилизации состояния реализуется III этап многоэтапной хирургической тактики. Данный этап лечебной тактики соответствует периоду реабилитации (IV периоду травматической болезни). Пострадавший находится в состоянии компенсации. В зависимости от характера повреждение осуществляется замена малоинвазивного внеочагового остеосинтеза накостным. При травме верхней и средней зоны лица преимущество отдается эндопротезированию биодеградирующим имплантам и титановой сетке. Обязательным условием при реконструктивных вмешательствах на средней и верхней зоне лица является эндовидеохирургическая поддержка.

Остеосинтез повреждений нижней челюсти осуществляется титановыми минипластинами с угловой стабильностью. Обязательным мероприятием предоперационной подготовки и послеоперационного ведения при переломах верхней и нижней челюсти является фиксация переломов челюстей назубными шинами в ортогнотическом прикусе.

С целью улучшения функциональных и косметических результатов лечения пострадавших с тяжелой сочетанной травмой челюстно-лицевой области

использовали эндовидеохирургическую технику и биодеградирующие имплантаты.

Возрастание удельного веса раненых с множественными повреждениями головы и в частности средней зоны лица; сложность анатомических образований и высокая функциональная значимость структур верхней и средней зоны лица; отсутствие единых критериев лечения при травме смежных областей головы и участие в лечении данных повреждений специалистов различного профиля; все более широкое применение высокоточных оптических технологий в медицине и высокие требования к эстетическим результатам лечения повреждений лица - требует переосмысления позиций челюстно-лицевых хирургов и ЛОР-врачей в отношении эффективности и совершенствования существующих методических подходов и разработки новых малоинвазивных оперативных доступов и технических приемов (Сысолятин С.П. 2005, Мадай Д.Ю., Бояринцев В.В.2006г.)

Применение эндовидеоподдержки - обеспечивает исчерпывающую диагностику за счет четкой визуализации трудно доступных и сложных топографо-анатомических областей; способствует уменьшению травматичности оперативного доступа с сохранением радикальности вмешательства и позволяет осуществлять большой спектр оперативных приемов при вмешательствах на структурах верхней и средней зоны лица.

На начальных этапах работы для разработки оперативных доступов и хирургической тактики на челюстно-лицевой области нами использовались анатомические препараты средней зоны лица, изготовленные методом полимерного бальзамирования. Полученный в результате проведенных экспериментов опыт был реализован в клинической практике.

Основными направлениями в применении эндовидеоподдержки при травме верхней и средней зоны лица на сегодняшний день являются:

- первичная хирургическая обработка при огнестрельных ранениях;
- санация очагов хирургической инфекции при поли - и пансинуситах у пострадавших с тяжелыми краниофациальными повреждениямиособенно при повреждениях клиновидных синусов и задних клеток решетчатого лабиринта;
- отграничение (герметизация) головного мозга от органов и тканей челюстно-лицевой области и глазницы при появлении посттравматических сообщений с повреждением твердой мозговой оболочки;
- реконструктивно-восстановительные вмешетельства при повреждениях верхней и средней зоны лица, скулоглазнично-верхнечелюстного комплекса и переломах мыщелкового отростка;
- устранение посттравматической компрессии зрительного нерва костными отломками.

Эндовидеохирургия при первичной хирургической обработке ранений ЧЛО является вспомогательным методом. Эндовидеоподдержка при огнестрельных ранениях способствует уменьшению травматичности оперативного доступа; позволяет более качественно осуществить ревизию поврежденных структур; дифференцированно выполнить удаление инородных тел (в том числе ранящего снаряда) и участков первичного некроза; оптимально реализовать дренирование

раны; при необходимости, осуществлять видеомониторинг поврежденных структур через оставленные ПХВ дренажи.

Основным источником генерализованных инфекционных осложнений при тяжелых краниофациальных повреждениях являются придаточные пазухи носа. Эндовидеоподдержка позволяет визуализировать «заднюю» группу пазух, снижает риск ятрогенных повреждений и значительно сокращает время санации клиновидного синуса и задних клеток решетчатого лабиринта.

Эндовидеоподдержка оказалась эффективной для устранения посттравматического сообщения головного мозга с лобными синусами (через поврежденную заднюю стенку) и полостью глазницы (через поврежденную верхнюю стенку) исключив необходимость отграничения структур передней черепной ямки со стороны свода черепа.

При реконструктивно-восстановительных вмешательствах скулоглазнично-верхнечелюстного комплекса эндовидеоподдержка позволяет добиться исчерпывающей диагностики, адекватной санации, наложить соустье с нижним носовым ходом, восстановить поврежденные костные структур стенок глазницы и скуловой дуги современными биоинертными материалами.

Наиболее важной из нерешенных на сегодня проблем при травме средней зоны лица является травматический амавроз вызванный внешней компрессией зрительного нерва. Для решения данной проблемы на кафедре проводится эксперимантальное исследование по отработке эндоскопических доступов на структурах крыло-небной и подвисочных ямок.

У двух пострадавших с переломами стенок глазницы нам удалось устранить частичную компрессию зрительного нерва отломками решетчатой кости путем эндоскопического удаления костных отломков со стороны общего носового хода и медиальной стенки глазницы.

На кафедре военно-полевой хирургии в течение 2005-2008 годов эндовидеоподдержка использована при лечении 26 раненых и пострадавших с имеющих тяжелые повреждения челюстно-лицевой области. Достоверных различий в тяжести состояния до и после оперативного вмешательства не выявлено. Местных и инфекционных осложнений, связанных с органами и тканями челюстно-лицевой области и системы дыхания в данной группе не было.

Развитие современной биохимических технологий привело к появлению биодеградирующих имплантатов (основу которых составляет полимер молочной кислоты). Достоинством биологически инертных, биодеградирующих имплантатов является прорастание их сетчатой структуры волокнами фиброзной ткани с последующим рассасыванием (биодеградацией) и замещением синтетического материала собственной соединительной тканью. Бесспорным преимуществом перед общепринятыми титановыми конструкциями является упрощенный вариант моделирования вследствие большей эластичности материала, исключение повторного вмешательства направленного на удаление конструкции и вторичного повреждения органов и тканей вследствие повторной травмы. Последнее положение приобретает особое значение в случае реконструктивных вмешательств в области скуло-орбитального комплекса.

В нашей клинической практике данный пластический материал использовался при реконструктивных вмешательствах на верхней и средней зоне лицевого скелета у 8 пострадавших. Следует отметить, что фиксирующие винты выполнены из аналогичного биодеградирующего материала (полимера молочной кислоты), особенностью их установки является отказ от использования сверла, которое приводит к ожогам губчатого вещества костной ткани. Рассверливание костной ткани осуществляется специальным метчиком, который соответствует по диаметру устанавливаемому винту. Высокая биосовместимость материала, пластичность и прочность имплантата позволяют их применять в реконструкгивно-пластической хирургии глазницы, лобно-носовой области для получения более высоких функциональных и косметических результатов (рис.10,11).

	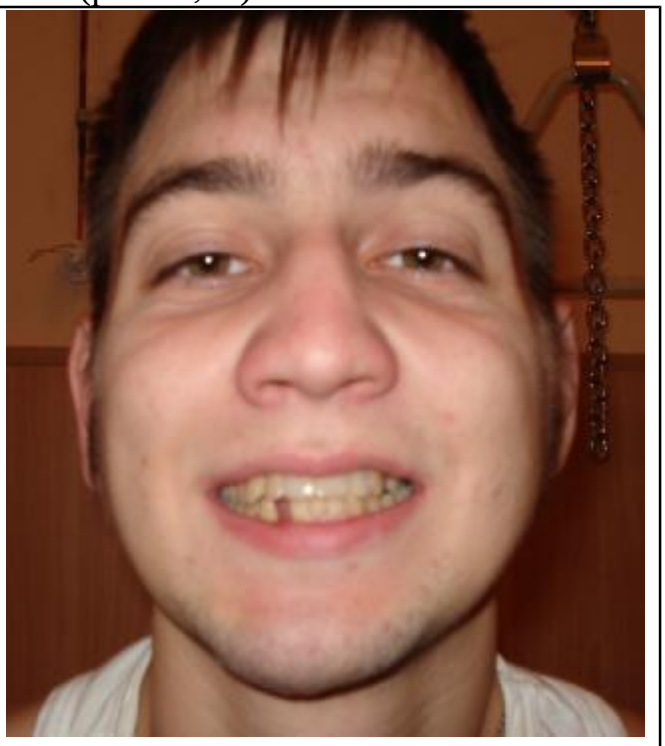
Рис10 Внешний вид пострадавшего И. перед выпиской (21-у сутки)	Рис.11.Внешний вид пострадавшего лечившегося пред выпиской (22- сутки), лечившегося в клинике ВПХ по поводу множественных переломов костей лицевого скелета,

Таким образом, использование эндовидеоподдержки и биодеградирующих имплантатов в практике лечения пострадавших с повреждениями челюстно-лицевой области является перспективными методом профилактики осложнений и улучшения функционального и косметического результата лечения.

ЗАКЛЮЧЕНИЕ

1. Стратегия лечения тяжелой сочетанной травмы челюстно-лицевой области

должна базироваться на лечебно-тактической концепции травматической болезни, объективной оценке тяжести травмы, применении малоинвазимных методов и современных реконструктивных материалов.
2. Оптимальной лечебной тактикой, на наш взгляд, является многоэтапная хирургическая тактика, которая включает три этапа:
этап устранения жизнеугрожающих последствий травмы и фиксации поврежденных структур;
этап интенсивной терапии, профилактики и лечения инфекционных осложнений;
реконструктивно-восстановительный этап.
3. Применение многоэтапной хирургической тактики у пострадавших с тяжелой сочетанной травмой челюстно-лицевой области привело к 2-хкратному снижению количества осложнений (с 45,3% до 23,1%), позволило на 3,4% снизить летальность (с 9,4% до 6,0%) и сократить длительность лечения в отделении интенсивной терапии - в 1,8 раза, улучшить функциональные и косметические результаты лечения.

ЛИТЕРАТУРА

1. *Балин В.Н., Александров Н.М.* Клиническая оперативная челюстно-лицевая хирургия. 4-е изд. - Санкт-Петербург: Специальная литература, 2005.- 574 с.
2. *Головко К.П., Мадай Д.Ю., Бояринцев В.В.* Роль малоинвазивных технологий в лечении травм челюстно-лицевой области и их последствий// Материалы X съезда общества эндоскопических хирургов г.Москва, инст. им. А.В.Вишневского 20-22 февраля 2007 года С. 86–87
3. *Дерябин И.И. , Насонкин О.С.* Травматическая болезнь. – Л., 1987. С.92-113.
4. *Едранов С.С.* Структурные изменения слизистой оболочки верхнечелюстного синуса при его механической травме (экспериментальное исследование)// Автореф. дис. … канд.. – Владивосток – 2005. – 22с.
5. *Иващенко Г.М.* Задушение как осложнение при огнестрельных ранениях и повреждениях лица и челюстей// Автореф. дис. … канд.. – Ленинград-Чкалов – 1953. – 20с.
6. *Лимберг А.А.* Специализированная медицинская помощь пострадавшим с сочетанной черепно-лицевой травмой в Санкт-Петербурге// Московское общество нейрохирургов, 69 заседание 2002год
7. *Лукьяненко А.В.* Особенности клинического течения и лечения сочетанных повреждений лица и других областей тела.// Автореф. дис. …канд./ Воен.мед.акад. – Л., 1978 – 16 с.
8. *Мадай Д.Ю., Головко К.П.* Хирургическая тактика у пострадавших с тяжелой сочетанной травмой челюстно-лицевой области// Вестник Российской военно-медицинской академии. – 2007. – N 1(17), Приложение. (часть II) – С.585 –586
9. *Сысолятин С.П., Сысолятин П.Г.* Эндоскопические технологии в челюстно-лицевой хирургии. – М.:Медицина, 2005. – 144с.
10. ***David W Kim, MD*** Facial Trauma, Maxillary and Le Fort Fractures//Article Last Updated: Jun 8, 2006
11. ***Iida S, Kogo M, Surgiura T, Matsuya T.*** Retrospective analysis of 1502 patients with facial fractures // Int J Oral. Max. Surg. – 2001. Vol. 30, №4. – P.286-290.
12. ***Worrall S.F.*** Changes inweight and body composition after orthognathic surgery and jaw fractures: a comparison of miniplates and intermaxillary fixation// Brit. J. Oral. Max. Surg. – 1994.- Vol. 32, № 5.- P.289-292.

[1]
НовГУ им. Ярослава Мудрого, ВмедА им. С.М. Кирова
[2]
ВмедА им. С.М. Кирова
[3]
СПб ГМУ им. И.П. Павлова